Informationsblatt

Harnsteine bei Kindern Urolithiasis (Nierensteine Harnleitersteine Blasensteine)

Inhalt Seite

Was sind Harnsteine und wie entstehen sie? 2

Wie häufig sind Harnsteine bei Kindern? 3

Wo können Harnsteine lokalisiert sein und welche Beschwerden machen sie? 4

Wie erkennt man Harnsteine? Welche Untersuchungen sind nötig? 5

Wie kann man Harnsteinen vorbeugen? 8

Wie kann man kindliche Harnsteine beseitigen? 9

Warum ist Ihr Kind mit einer Steinerkrankung an der Kinderurologie Linz gut aufgehoben? 11

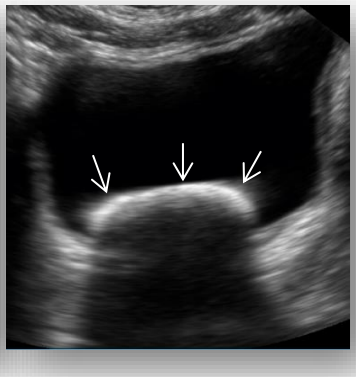

2,8 cm großer Blasenstein bei einem 20 Monate alten Buben (Steinanalyse: Zystin)
Links: **Blasenspiegelung**: Der große gelblich glitzernde Stein links oben füllt 1/3 der Bildfläche aus. Pfeile: linke Harnleitermündung.
Rechts: **Ultraschall** desselben Steines. Im Ultraschall sieht man vom Stein nur den Oberflächenreflex (Pfeile) und dahinter einen sog. Schallschatten.

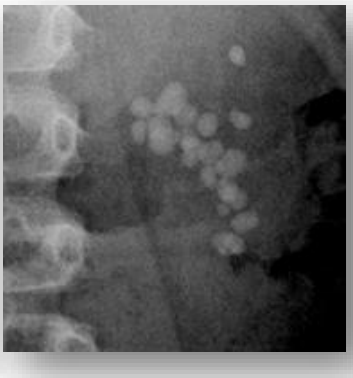

7 jähriges Mädchen mit 23 Steinen links infolge einer chronischen Harnabflussstörung verursacht durch Verengung des Harnleiterabganges durch ein zusätzliches Blutgefäß (Steinanalyse: Kalziumoxalat).
Links: **Röntgenaufnahme** mit vielen kleinen runden Steinen. Links im Bild die Wirbelsäule:
Rechts: **Ultraschall** des mit kleinen Steinen angefüllten Nierenbeckens.

Was sind Harnsteine und wie entstehen sie?

Harnsteine sind Kristalle aus harnpflichtigen Substanzen. Sie können sich bilden wenn

- die Substanz in zu hoher Konzentration im Harn vorliegt, z. B: durch angeborene Stoffwechselerkrankungen, einseitige Ernährung oder zu geringe Trinkmenge.
- die Löslichkeit der Substanz durch Veränderung des Säure-Basen-Gleichgewichts im Harn (pH-Wert) verringert wird. Saurer Harn begünstigt die Bildung von Harnsäure- und Zystinsteinen. Basischer Harn begünstigt die Bildung von Struvitsteinen. Basischer Harn entsteht oft durch chronische Harnwegsinfekte und deren Ursachen: Blasenentleerungsstörung, Obstipation, Vesikorenaler Reflux.
- eine anatomische Abflussstörung vorliegt.
- Nach einer Steinbehandlung kleine Steinreste übrig bleiben. Sie dienen als Kristallisationskern und können wachsen.

Etwa die Hälfte der Steine besteht aus nur einer Substanz, die andere Hälfte sind Mischsteine. Je nach Steinzusammensetzung kennt man unterschiedliche Ursachen.

Wie bei Erwachsenen ist **Kalziumoxalat/-phosphat** auch bei Kindern am häufigsten (ca. 70%). Eine besondere Neigung besteht bei Menschen aus dem Nahen Osten (Türkei bis Indien). Ursachen können Erbfaktoren und Ernährung (inkl. chronisch geringe Trinkmenge) sein, aber auch anatomische Abflussbehinderungen (s. Abb.), Zitrat-Mangel und - seltener - andere Stoffwechselstörungen wie die Nebenschilddrüsen-Überfunktion (Hyerparathyreoidismus) oder Hyperoxalurie.

Harnsäuresteine sind bei Erwachsenen häufig, bei Kindern selten (ca. 5%). Die Harnsäure-Übersättigung im Harn ist meistens Folge von Überernährung. Wenn der Harn dann noch sauer ist (pH<6) fällt Harnsäure aus und bildet Steine. Harnsäuresteine sieht man im normalen Röntgen nicht, wohl aber in Ultraschall oder CT.

Struvitsteine (Magnesium-Ammonium-Phosphat, Infektsteine; ca. 20%) bilden sich wenn der Harn zu basisch ist (pH>7,5) - oft als Folge chronischer Harnwegsinfekte.

Zystinsteine bilden sich bei einer (autosomal rezessiv) erblichen Stoffwechselstörung, der „Zystinurie“. Die Erkrankung ist zwar selten (ca. 5% der Steinkinder), die Betroffenen bilden aber schon im Kindesalter wiederholt Steine und machen daher einen relevanten Anteil unserer Behandlungen aus. Die Steine sind im Röntgen nur schlecht sichtbar und besonders hart, so dass sie auf die Stoßwellenbehandlung meist nicht gut ansprechen.

Wie häufig sind Harnsteine bei Kindern?

Am häufigsten sind Steine in Ländern des Nahen Ostens (Türkei, Pakistan, Indien). Dort sind bis zu 15% der Kinder bis 18 Jahre von zumindest einer Steinepisode betroffen. Bei uns dürfte diese Rate nicht über 2-3% liegen. Allerdings wurde innerhalb der letzten 20 Jahre eine deutliche Zunahme festgestellt. Ursache kann die Zunahme des Zucker- und Salzkonsums sein.

Steine sind im Kindesalter viel seltener als bei Erwachsenen. In Österreich machen Personen unter 18 Jahren nur ca. 1% der Steinpatienten aus: Eine eigene Auswertung der Daten der Statisik Austria ergab in den Jahren 2009 bzw. 2010 bei Kindern in Österreich pro Jahr 130 bzw. 124 operative Eingriffe zur Steinsanierung im oberen Harntrakt (Stoßwellenbehandlungen, endoskopische und offen chirurgische Eingriffe). Das sind 1,3% der insgesamt in Österreich jährlich durchgeführten Eingriffe zur Steinsanierung. Da diese Eingriffe bei Kindern also vergleichsweise selten sind, ist eine Zentralisierung sinnvoll.

<u>Häufigkeitsverteilung der Steinarten bei Kindern</u>

Kalziumoxalat/-phosphat	ca. 70%
Struvit	ca. 20%
Zystin	ca. 5-10%
Harnsäure	< 5%.

Wo können Harnsteine lokalisiert sein und welche Beschwerden machen sie?

Harnsteine bilden sich meist in der Niere (den Nierenkelchen oder dem Nierenbecken). Dort machen sie meist gar keine Schmerzen.

Wenn ein Stein sich auf den Weg in den Harnleiter macht und dort stecken bleibt, kommt es zu einem akuten Harnstau, der eine **Kolik** verursacht. Sie äußert sich durch plötzlich einsetzende krampfhafte (z. T. äußerst starke) Flanken-, Rücken- oder Bauchschmerzen, typischerweise verbunden mit Schweißausbruch, Unruhe, Übelkeit/Erbrechen. Typisch für eine Kolik ist ein wellenartiger Verlauf. Die Anfallsdauer liegt oft im Bereich einiger Stunden. Im Unterschied dazu sind die Schmerzen bei einer Appendizitis („Blinddarmentzündung“) nicht wellenförmig sondern anhaltend bzw. zunehmend und verursachen nicht Unruhe, sondern eine Schonhaltung und Abwehr bei Druck auf den rechten Unterbauch.

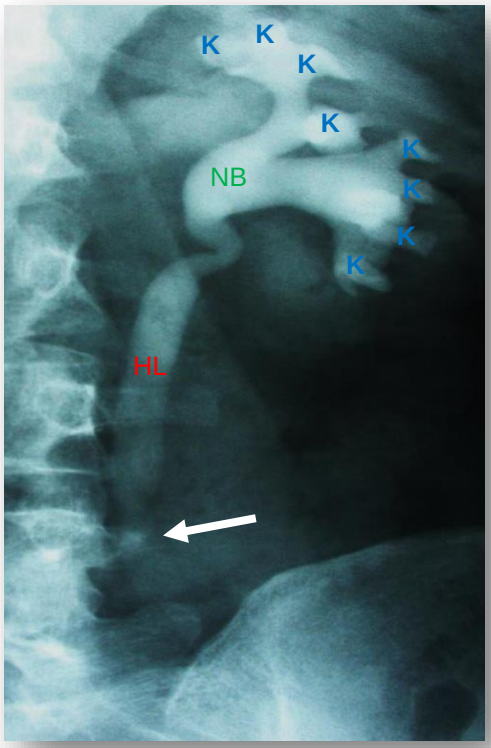

Harnleiterstein. Man sieht Kontrastmittel in Nierenhohlsystem und Harnleiter. Die Kontrastmittelsäule bricht am Stein ab (Pfeil)

HL Harnleiter

NB Nierenbecken

K Nierenkelche

Ist ein Stein erst mal in die Blase gelangt, macht er keine kolikartigen Schmerzen mehr. Er wird dann bei Erwachsenen leicht durch die Harnröhre ausgeschieden. Bei Kindern (Buben) ist die Harnröhre aber enger und ein Stein kann längere Zeit in der Base bleiben, hier sogar weiter wachsen und zu einer „Blasenreizung“ mit **gehäuftem Harndrang** und blutigem Harn führen, er kann den Blasenhals verlegen oder sogar in der Harnröhre stecken bleiben und einen **Harnverhalt** verursachen.

Längerfristig führt eine steinbedingte chronische Harnstauung zur **Funktionseinschränkung** der betroffenen Niere.

Ein einmal bakteriell infizierter Stein ist eine Quelle für einen ständigen **Harnwegsinfekt**, da sich die Bakterien mit Hilfe von Antibiotika nicht komplett aus dem Stein beseitigen lassen.

Steine können (selten) auch in der Blase entstehen, vorwiegend nach größeren Operationen, wenn z.B. die Blase durch ein Stück Darm vergrößert werden musste (sog. Augmentation) oder wenn nach einer Blasenoperation Fadenreste als Steinbildungskern dienen.

Wie erkennt man Harnsteine? Welche Untersuchungen sind nötig?

1. Um zu entscheiden ob ein Eingriff zur Beseitigung der Steine nötig ist und welche Variante der Steintherapie in Frage kommt brauchen wir folgende Informationen aus der **Bildgebung**:

- Wo liegen die Steine?
- Wie groß sind sie?
- Wie viele sind es?
- Besteht eine Harn-Abflussbehinderung?

2. Um zu wissen ob die betroffene Niere bereits geschädigt ist halten wir bei komplexen Steinsituationen eine **Funktionsuntersuchung** der Nieren für sinnvoll (DMSA-Szintigrafie - siehe unten).

3. Zur Vermeidung weiterer Steine wird ein geborgener Stein analysiert und außerdem eine **Stoffwechselabklärung** in Blut und Harn durchgeführt.

1. Bildgebung

Die radiologischen Untersuchungen kommen mit immer geringeren Strahlendosen aus. Trotzdem setzen wir sie sparsam und gezielt ein. Schließlich haben gerade Kinder mit angeborenen Stoffwechselerkrankungen im Lauf ihres Lebens mit mehreren Steinepisoden zu rechnen. Es gilt also, die *Strahlenbelastung von Anfang an zu minimieren*.

- **Ultraschall** ist bei Kindern Bildgebung erster Wahl, oft überhaupt ausreichend. Keine Strahlenbelastung, schnell verfügbar, aussagekräftig. Allerdings ermöglicht der Ultraschall keine genaue Aussage über die Steingröße (da nur der Oberflächenreflex dargestellt wird) und die Nierenfunktion. Steine im mittleren Harnleiter können nicht immer dargestellt werden.

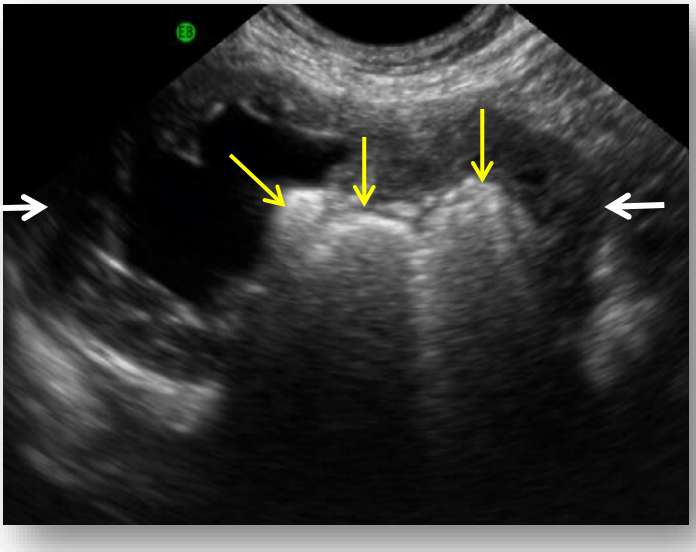

Ultraschall der rechten Niere (weiße Pfeile). Die unteren 2/3 der Niere sind angefüllt mit **Steinen** (gelbe Pfeile), die nach hinten breite Schallschatten werfen. Die obere Kelchgruppe ist erweitert wegen der Harnabflussstörung infolge der Nierensteine (19 Monate altes Mädchen mit Zystinurie). Therapie: Mini-PNL

- **Nativ-CT** (Computertomografie ohne Kontrastmittel): In komplexen Steinsituationen zur dreidimensionalen Orientierung, Bestimmung der genauen Größe, Lage und Röntgendichte für die Planung einer Steinsanierung. Minimierung der Strahlenbelastung durch low-dose Protokoll, Einschränkung des Bildfeldes auf die gewünschte Region (meist die Nieren) und Verzicht auf das Röntgen bei Verlaufsuntersuchungen (hierfür verwenden wir fast nur den Ultraschall).

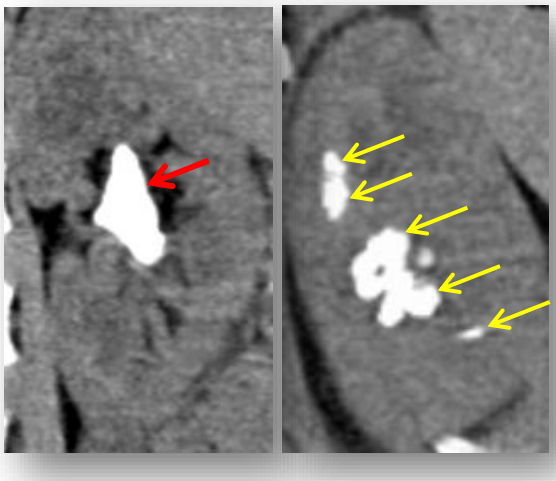

Nativ-CT der linken Niere eines 9-jährigen Buben mit großem **Nierenbeckenstein** (roter Pfeil) und mehreren **Kelchsteinen** (gelbe Pfeile)

- **IVP** (Intravenöses Pyelogramm oder Ausscheidungsurogramm, nur noch selten verwendet) Röntgen-Kontrastmittel wird in die Vene gespritzt und sequentielle Röntgenaufnahmen angefertigt. Sinnvoll v.a. bei sonografisch nicht auszuschließendem Verdacht auf einen Harnleiterstein und wenn man wissen möchte, ob die betroffene Niere noch arbeitet (Wenn der Stein den Abfluss durch den Harnleiter komplett verstopft, hört die Niere auch auf Harn zu produzieren. Sie wird dann innerhalb von ca. 4-6 Wochen funktionslos).

- **MRU** (Magnetresonanz-Urografie): Hat zwar keine Strahlenbelastung, ist zur Steindiagnostik aber ungeeignet, da die Steine selbst nicht dargestellt werden. Sie kann aber wertvolle Hinweise über die anatomische Situation liefern (z.B. Doppelhohlsysteme, Blutversorgung der Nieren)

2. Funktionsuntersuchung

Zur Beurteilung der seitengetrennten Nierenfunktion wird bei einer komplexen Steinsituation oder Anatomie eine **Isotopenuntersuchung** durchgeführt (meist DMSA). Hierzu wird ein nuklearmedizinisches Kontrastmittel in die Vene gespritzt. Die Substanz reichert sich vorübergehend in der Niere an und ca. 2 Stunden nach Kontrastmittelinjektion können Aufnahmen der Niere gemacht werden, die das funktionierende Nierengewebe darstellen. Auch Nierennarben infolge von Harnwegsinfekten können hier dargestellt werden. Die Strahlenbelastung entspricht ca. 3 Monaten Hintergrundbestrahlung (= natürliche terrestrische und kosmische Strahlung).

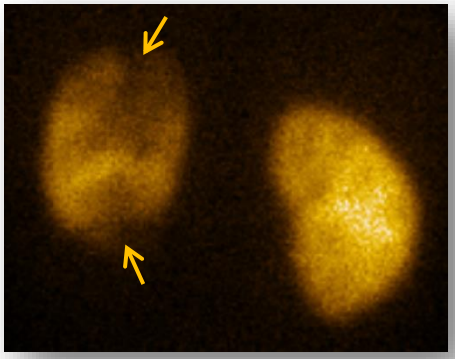

DMSA-Szintigrafie eines 12-jährigen Buben, bei dem ein Stein mit chronischer Harnstauung zu Nierennarben geführt hat (Minderspeicherungsareale im oberen und unteren Bereich der linken Niere - Pfeile).

3. Abklärung von Stoffwechselstörungen

Sie ist v.a. zur Vorbeugung weiterer Steine von Bedeutung.

Folgende Substanzen beeinflussen die Steinbildung vorrangig. Sie können in Harn und/oder Blut gemessen werden:

- Kalzium, Oxalat, Harnsäure, Zystin (zu hohe Ausscheidung im Harn begünstigt Steinbildung)
- Zitrat (ein Mangel begünstigt Steinbildung)

Ursache veränderter Konzentrationen o.g. Substanzen können im Stoffwechsel von Nieren, Darm und Knochen liegen, bzw. durch Fehlernährung begünstigt werden (v.a. zu viel Fleisch, Zucker und Salz).

Zur Diagnostik wird ein 3-Stufen-Plan verfolgt. Diagnostik der Stufe 1 erfolgt bei allen Kindern mit Steinen. Wenn keine ausreichende Charakterisierung der Stoffwechselstörung gelingt kommen Untersuchungen der Stufe 2 und 3 in Frage, um auch sehr seltene Stoffwechselstörungen näher zu charakterisieren.

Stufe 1 (alle Kinder mit Steinen)

- Steinanalyse
- Blut BB, Harnstoff, Kreatinin, Harnsäure, Na, K, Cl, Mg, Ca, P, AP, CRP, BGA, PTH, VIT. D
- Harn Streifentest (pH, Protein, Gluc, Ery), Sediment (Kristalle), Ca/Krea – Quotient

Stufe 2

- Spontanharn Na, K, Ca, Mg, P, Kreatinin, Harnsäure, Oxalat, Zystin, Zitrat**,** Vit. D Metaboliten

Stufe 3

- Blut Oxalat im Plasma, Spezielle Genetik
- 24 h Sammelharn Oxalat, Zystin, Xanthin, Glyoxyl, Glykolat
- Stuhl Oxalobacter formigenes

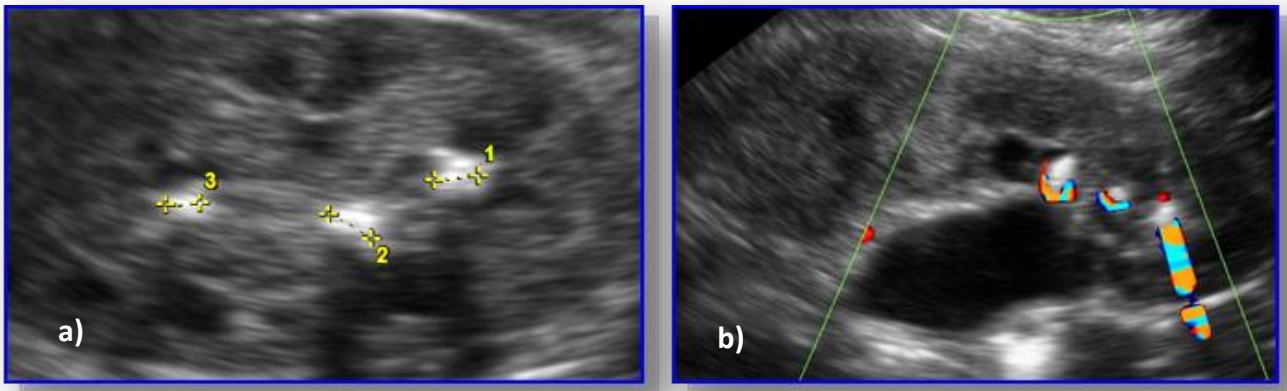

Ultraschallbilder eines kleinen Buben mit beidseitigen Nierensteinen infolge **Vitamin D-Hypervitaminose**. Die Ursache der Vitamin D-Überdosierung ist ein außerordentlich seltener Enzymdefekt, der den Abbau von Vitamin D verlangsamt.
Im Alter von 6 Monaten hatte er Spontansteinabgänge mit Koliken. Danach war er für Jahre beschwerdefrei und es wurde zugewartet; denn prinzipiell sind diese Steine mit maximal 5 mm spontan abgangsfähig. Weil im Alter von drei Jahren immer noch insgesamt 11 Steine bis 5 mm in beiden Nieren vorhanden waren, wurden Stoßwellenbehandlungen (ESWL) in Narkose durchgeführt. Die rechte Niere wurde mit einer Behandlung steinfrei. Links sind bis dato 10/2014 nach zwei Behandlungen noch Steinreste in der unteren Kelchgruppe vorhanden.
a) 3 Nierensteine mit Schallschatten rechts
b) 3 Nierensteine links mit sog. „twinkling“ im Farbdoppler (und Hydronephrose 1.-2.°)

Wie kann man Harnsteinen vorbeugen?

Allgemein:

- Viel trinken, vor allem Wasser. Denn damit werden steinbildende Substanzen verdünnt und kristallisieren nicht aus. Erwachsene sollen mehr als 2 Liter pro Tag trinken. Bei Kindern ist das natürlich nicht immer leicht, aber deswegen nicht weniger wichtig.
- Ausgewogene Ernährung, nicht zu viel Fleisch. Denn viel Fleisch führt zu höheren Konzentrationen von Kalzium und Harnsäure und zu niedrigeren Konzentrationen von Zitrat im Harn (Zitrat schützt aber vor Steinbildung). Der Fleischkonsum soll bei Kindern aber auch nicht zu weit reduziert werden, denn Eiweiß ist für die Entwicklung nötig
- Weniger Salz. Denn salzreiche Kost führt zu einer höheren Konzentration von Kalzium im Harn.
- Vermeidung von süßen Getränken!!! Denn v.a. der Fruchtzucker führt zu einer höheren Konzentration von Kalzium und Oxalat im Harn.
- Normalisierung des Körpergewichts. Denn Übergewichtige haben mehr Steine.

Kalzium-haltige Steine: Auch wenn Ihr Kind einen Kalzium-haltigen Stein hat soll es ruhig bis ½ l Milch pro Tag trinken. Kalzium-Mangel kann die Bildung von Kalzium-Oxalat Steinen paradoxerweise fördern. Bei wiederholten Steinen ohne andere erkennbare Ursache kann Kalium-Zitrat (UralytU®) langfristig versucht werden (Zitrat hemmt die Steinbildung). Eine zu hohe Kalzium-Konzentration im Harn (Hyperkalziurie) kann medikamentös behandelt werden mit Hydrochlorothiazid, einem gängigen Mittel zur Blutdrucksenkung (aus der Gruppe der „Diuretika“).

Infektsteine (Struvit): Komplette Steinsanierung, antibiotische Behandlung. Diagnose und Behandlung von Faktoren, die Harnwegsinfekte begünstigen (Blasenentleerungsstörung, Obstipation, Reflux, weitergehende anatomische Malformationen).

Harnsäuresteine: Normalisierung der Harnsäurespiegel im Blut (Diät, Gewichtsreduktion, medikamentöse Senkung des Harnsäurespiegels – Allopurinol/Urosin®), Harnalkalisierung auf pH 6,2 – 6,8 mittels Kalium-Zitrat (UralytU®).

Zystinurie: Penible lebenslange Behandlung in Form einer großen Trinkmenge (Ziel: 3 l/Tag) und Harnalkalisierung auf pH 7,5 mittels Kalium-Zitrat (UralytU®). Weitere Möglichkeit: 5-alpha-Mecaptopropionylglycin (Captimer®).

Wie kann man kindliche Harnsteine beseitigen?

Prinzipiell wie bei Erwachsenen. Unterschiede gibt es doch:

Harnleitersteine: Sie gehen bei Kindern eher leichter spontan ab als bei Erwachsenen. Bestimme Medikamente, sog. „Alpha-Blocker“ führen bei Erwachsenen zu höheren Spontanabgangsraten und geringerem Schmerzmittelverbrauch. Bei Kindern fehlen Studien. Wir verwenden Terazosin (Vicard®), wenn die Eltern einverstanden sind. Wenn der Stein therapieresistente Koliken verursacht, groß ist (über 1 cm) oder wenn asymptomatische Harnleitersteine nicht innerhalb von Tagen bis Wochen spontan abgehen, werden sie in Narkose endoskopisch (**URS**, Ureteroskopie) entfernt. Hierfür stehen Kinder-Ureteroskope und kleinkalibrige Laser-Sonden zur Verfügung.

Nierensteine: Das Therapiekonzept ist multimodal, die Strategie orientiert sich immer am Einzelfall. Oft ist die Steinlast groß und eine Kombination mehrerer Verfahren/Eingriffe nötig. Basis der Therapie von Nierensteinen bildet die **ESWL** (Extrakorporale Stoßwellenlithotripsie): In Narkose werden die Steine mittels Druckwellen von außen zertrümmert. Die Ortung der Steine erfolgt bei uns quasi immer mit Ultraschall, also ohne Strahlenbelastung. Die Steine können meist gut zertrümmert werden, sie werden bei der ESWL aber nicht entfernt. Hier liegt auch der Nachteil: Steinfragmente müssen durch den Harnleiter abgehen und können Koliken verursachen. Bei einer Steingröße über ca. 15 mm legen wir daher eine innere Harnleiterschiene um den Harnabfluss sicherzustellen und Koliken zu verhindern. Außerdem können Steinreste in der unteren Kelchgruppe liegen bleiben und hier wieder wachsen. Wenn das Kind einen großen oder mehrere Steine hat müssen meist mehrere Behandlungen erfolgen.

Abdomen Röntgen eines 10-jährigen Mädchens mit einem 16mm Nierenbeckenstein rechts (Pfeil).
Steinanalyse: Kalziumoxalat; metabolische Diagnostik: Hypozitraturie.
Links: Vor ESWL. Liegende innere Harnleiterschiene rechts.
Rechts: Gute Desintegration nach einmaliger ESWL in Narkose.

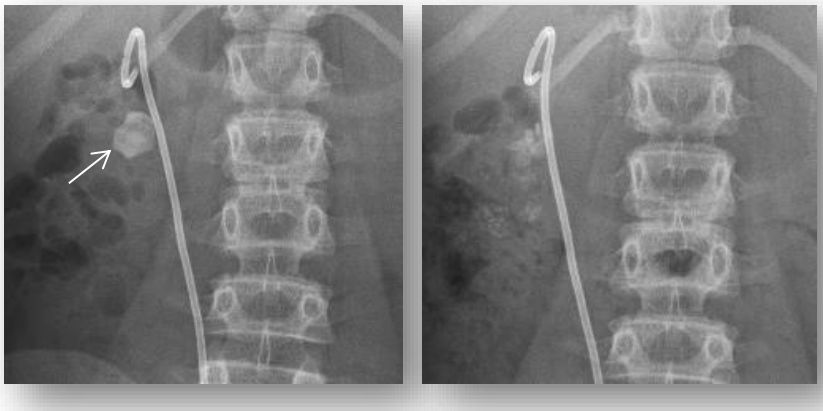

Kinder mit angeborenen Stoffwechselstörungen haben bei Erstdiagnose oft eine erhebliche Steinlast. Solche größeren oder multiplen Nierensteine, wie auch die problematischen Steine in der unteren Kelchgruppe werden am effektivsten mittels **Mini-PNL** (Mini-perkutane Nephrolitholapaxie) beseitigt. In Narkose wird das Nierenhohlsystem Ultraschall-gezielt vom Rücken her durch die Haut anpunktiert und ein 4-5 mm schmaler Schaft eingeführt, durch den größere Steine unter endoskopischer Sicht zertrümmert und herausgespült werden können. Falls das Kind in einer ersten Sitzung nicht steinfrei wird, kann eine zweite Sitzung oder eine ESWL angeschlossen werden.

Mittels flexibler Ureterorenoskopie (**flexi-URS**) können auch Nierensteine sozusagen „von unten“ über Harnröhre, Blase und Harnleiter behandelt werden. Geeignet ist diese Technik für größere Kinder mit kleineren Nierensteinen und weitem oder bereits geschientem Harnleiter. Insgesamt sind bei Kindern die Voraussetzungen für die flexi-URS aber selten gegeben (große Steinlast, dünnlumiger Harnleiter, enges Nierenbeckenkelchsystem) und die am Markt erhältlichen Endoskope sind für kleine Kinder nicht ideal. Wir greifen eher zu den Alternativen ESWL oder Mini-PNL (s. unten).

Offen **chirurgische oder laparoskopische Steinsanierung** ist bei sehr großer Steinlast und/oder gleichzeitiger/ursächlicher Subpelvinstenose sinnvoll und erfolgreich. Die Laparoskopie wird in Zusammenarbeit mit der Erwachsenen-Urologie durchgeführt.

Blasensteine werden in Narkose zystoskopisch (= durch die Harnröhre) zerkleinert und entfernt. Große Blasensteine werden bei kleinen Buben vereinzelt mittels Schnittoperation aus der Blase geborgen.

Warum ist Ihr Kind mit einer Steinerkrankung an der Kinderurologie Linz gut aufgehoben?

Prinzipiell wird Steintherapie an vielen Urologischen Abteilungen auf hohem Niveau durchgeführt -- bei Erwachsenen.
Für die Behandlung von Kindern sind **kindgerechte Voraussetzungen** nötig, die in unserem Haus in besonderem Maß gegeben sind.
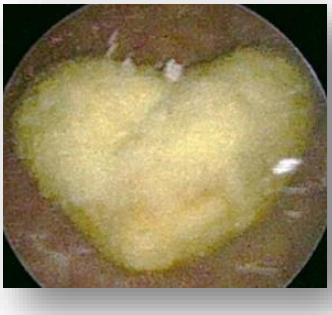
- Erfahrung in der Kinder-Steintherapie, spezialisierte Kinderurologen
- Geeignete Kinderurologische Instrumente (dünne Endoskope für Blasen-/Harnleiter-/Nierenspiegelung, Harnleiterschienen, etc.), inklusive einer für Kinder geeigneten ESWL-Einheit
- Qualifizierte Kinder-Anästhesie
- Qualifiziertes Kinder-Pflegepersonal
- Säuglings-/Kinderstationen mit der gemeinsamen Unterbringung von Mutter/Vater und Kind
- Betreuung und Abklärung von Stoffwechselstörungen durch Kinderärzte mit Schwerpunkt Pädiatrische Nephrologie