Vesikoureteraler Reflux (VUR) oder **Vesikorenaler Reflux (VRR)**

Was versteht man unter einem Reflux?

Wie häufig ist ein vesikorenaler Reflux?

Welche Symptome treten auf?

Welche Gefahr besteht, wenn der Reflux nicht erkannt und therapiert wird?

Wie wird ein Reflux erkannt?

Wie werden Nierennarben erkannt?

Wie ist der organisatorische Ablauf der Diagnostik?

Welche Behandlungsmöglichkeiten bestehen?

Welche Operationskomplikationen können auftreten?

Wie sieht die Nachbehandlung aus?

Was versteht man unter einem Reflux?

Reflux bedeutet Rückfluss. In diesem Fall Rückfluss von Harn: von der Blase in den Harnleiter (*vesikoureteraler Reflux*) und das Nierenbeckenkelchsystem (*vesikorenaler Reflux*). Die beiden Begriffe werden synonym verwendet, international gebräuchlicher ist die Abkürzung VUR.

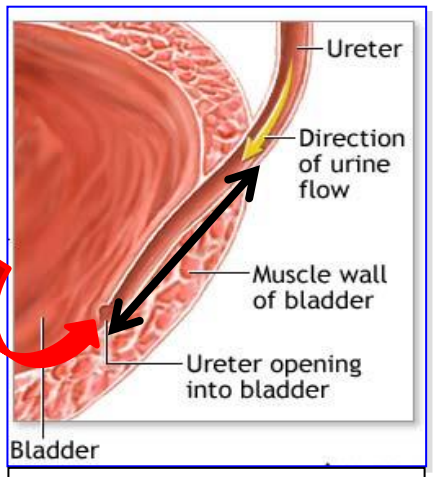

Verlauf des Harnleiters in der Blasenwand (passiver Antireflux-Mechanismus, schwarzer Pfeil).
Normale Flussrichtung des Harns von der Niere über den Harnleiter in die Blase (gelber Pfeil).
Reflux (roter Pfeil).

Der Reflux führt zu einer wesentlich höheren Wahrscheinlichkeit des Auftretens von Harnwegsinfekten mit Nierenmitbeteiligung und potentieller Nierenschädigung. Außerdem kann insbesondere bei hochgradigem Reflux ein sog. Pendelharnvolumen bestehen: Bei der Blasenentleerung (sog. Miktion) wird Harn hinaufgepresst, und fließt danach wieder in die Blase ab. Der Pendelharn führt also im Endeffekt zu unvollständiger Blasenentleerung (Restharn), verschlechtert damit die „Reinigung“ von Bakterien aus der Blase und erhöht das Risiko bakterieller Infektionen.

Ursache des VUR ist meist eine angeborene (primäre) Veränderung des Überganges zwischen Harnleiter und Blase. Ein sekundärer (nicht angeborener) Reflux kann entstehen, wenn der Druck in der Blase aufgrund von Abflussbehinderungen in der Harnröhre (insb. bei Buben – sog. Harnröhrenklappen) oder Entleerungsstörungen der Blase (insb. bei Rückenmarksfehlbildungen) zu hoch wird. Blasenentleerungsstörungen und der Druck in der Blase insgesamt beeinflussen das Auftreten des Refluxes.

Normalerweise wird ein Harnrückfluss dadurch verhindert, dass der Harnleiter

1. ein Stück weit innerhalb der Blasenwand verläuft, zwischen Muskulatur und Schleimhaut (passiver Antireflux-Mechanismus) sowie durch
2. eine Muskelmanschette, die die Harnleiteröffnung verschließt (aktiver Antireflux-Mechanismus).

Wie häufig ist ein vesikorenaler Reflux?

- ca. 1-2% bei asymptomatischen Säuglingen & Kleinkindern
- 30 – 50% bei Kindern nach einem fieberhaftem Harnwegsinfekt (im ersten Lebensjahr häufiger bei Buben, danach häufiger bei Mädchen)
- bis zu 20% der Geschwister von Kindern mit bekanntem Reflux

Welche Symptome treten auf?

Der Reflux an sich verursacht keine Beschwerden. Er begünstigt bei Blasenentzündungen, die im Kindesalter ebenso häufig symptomarm bzw. -frei verlaufen aber die entzündliche Beteiligung der Niere: Typisch sind also fieberhafte Harnwegsinfekte (Nierenbeckenentzündung, Pyelonephritis).

Bei kleinen Kindern ist Fieber oft das einzige Anzeichen. Deswegen ist eine genaue Harnuntersuchung bei unklarer Fieberursache wesentlich. Auch Gedeihstörungen, stark veränderter Harngeruch oder Harnverfärbungen (milchig-trüb, rot) sollten an einen Harnwegsinfekt denken lassen, und es sollte eine Harnkontrolle veranlasst werden.

Ältere Kinder spüren oft Bauch-, Flanken-, oder Rückschmerzen (Nierenbeckenentzündung) und typische Beschwerden einer Blasenentzündung (häufiger, schmerzhafter Harndrang). Oft fehlen diese typischen Symptome der Blasenentzündung aber. Man muss also an eine Harnwegsinfektion auch dann denken, wenn der Toilettengang beschwerdefrei ist.

Welche Gefahr besteht, wenn der Reflux nicht erkannt und therapiert wird?

Nierenbeckenentzündungen können zur Ausbildung von Nierennarben führen und eine Nierenfunktionseinschränkung verursachen. Bei sehr ausgeprägtem Reflux kann bereits vor der Geburt eine Funktionseinschränkung der betroffenen Niere vorhanden sein.

Ausgedehnte Nierennarben bedeuten ein Risiko, später einen Bluthochdruck zu entwickeln.

Mädchen mit Nierennarben können in späteren Schwangerschaften Probleme mit einer sog. EPH-Gestose entwickeln (Ödeme, Eiweiß im Harn, Bluthochdruck, Frühgeburtlichkeit).

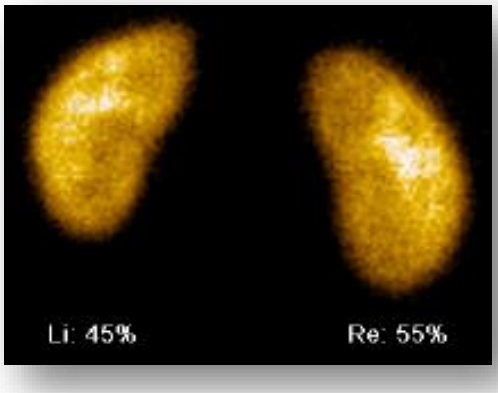

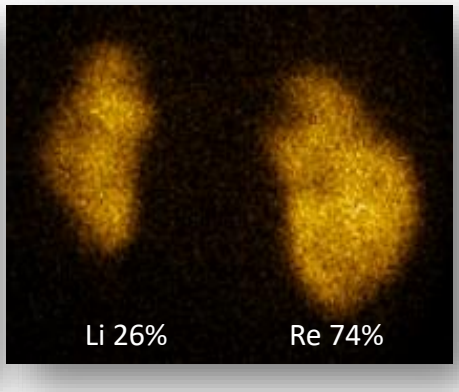

DMSA-Szintigrafie
Links normale Nieren. Die Nierenseitenfunktion ergibt zusammen 100%. Normalerweise haben beide Nieren die gleiche Funktion (50/50%, Schwankungsbreite 45-55%).
Rechts Nierennarben beids. (li>re) und pathologische Seitenverteilung.

Wie wird ein Reflux erkannt?

Mittels **Miktionszysturethrogramm (MCUG)**, einer Röntgenuntersuchung oder Ultaschalluntersuchung (**Sono-MCUG**), bei der die Blase langsam mit einem Röntgen- oder Ultraschall-Kontrastmittel gefüllt wird, bis Ihr Kind Harn lassen kann. Das Kontrastmittel wird über einen dünnen Katheter in die Blase gebracht, der Katheter selbst mit Hilfe eines örtlich betäubenden Gleitmittels über die Harnröhre eingeführt. Alternativ kann das Kontrastmittel - nach lokaler Betäubung der Haut mit einer Creme - über eine Blasenpunktion im Unterbauch in die Harnblase eingebracht werden. Größere Kinder empfinden die Punktion meist als weniger unangenehm als den Katheter. Die Eltern sind bei der Untersuchung anwesend. Wenn notwendig oder erwünscht, kann ein beruhigendes Medikament gegeben werden (das Kind muss dann aber nüchtern sein.)

Während der Füllung und dem Harnlassen wird mittels Röntgen oder Ultraschall ein Kontrastmittelrückfluss in Harnleiter oder Nierenbeckenkelchsysteme überprüft. Neben Aussagen über einen Reflux, erlaubt die Untersuchung eine Aussage über die Funktion der Harnblase und mögliche Begleitpathologien (z.B. Doppelbildungen, Harnröhrenengen).

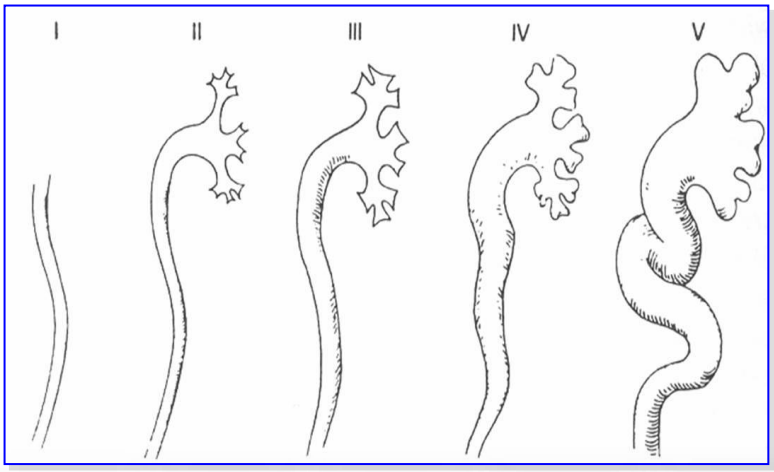

Links: Schema der Reflux-Gradeinteilung

I. Reflux nur in den Harnleiter
II. Reflux ins Nierenbeckenkelchsystem ohne Verplumpung
III. Beginnende Erweiterung
IV. stärkere Erweiterung und Verplumpung
V. sehr ausgeprägte Erweiterung und Verplumpung, Schlängelung des Harnleiters

Unten: Röntgen-MCUs
Leider hält sich die Natur nicht immer ans Schema.

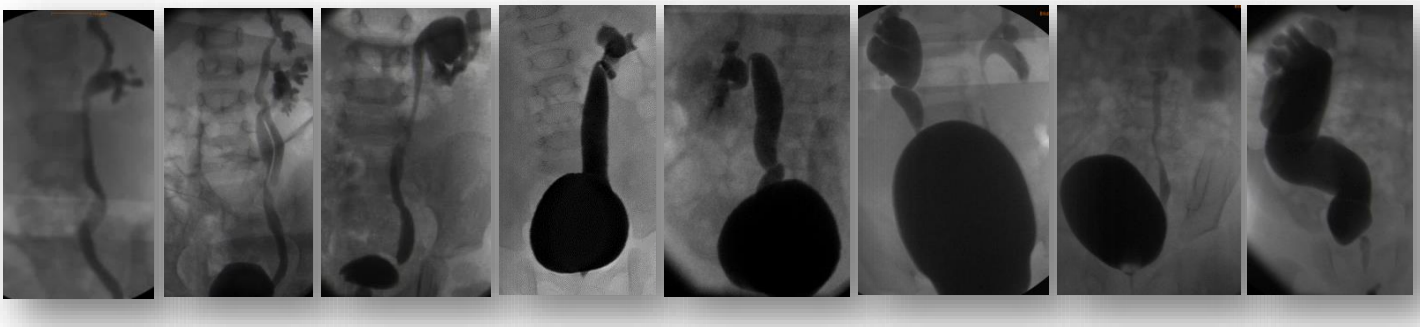

Die *Strahlenbelastung* beim (Röntgen-)MCU ist in unseren Händen unter 1% der Jahres-Hintergrundbestrahlung, entsprechend etwa 5 bis 7 Flugstunden und damit nicht relevant. Das Sono-MCU bietet komplette Strahlenfreiheit, hat aber auch den Vorteil einer höheren Sensitivität hinsichtlich der Refluxdiagnostik. Und die Sensitivität der Refluxdiagnostik ist durchaus ein Thema. Wir gehen davon aus, dass beim Röntgen-MCU 10-20% der Refluxe, besonders bei älteren Kindern, nicht erkannt werden und versuchen, diese Lücke zu verkleinern, indem wir – wenn möglich - mehrere Füllzyklen durchführen, das Sono-MCU einsetzen oder manchmal sogar eine endoskopische Refluxprüfung in Narkose zur Anwendung bringen (sog. PIC-Cystogramm).

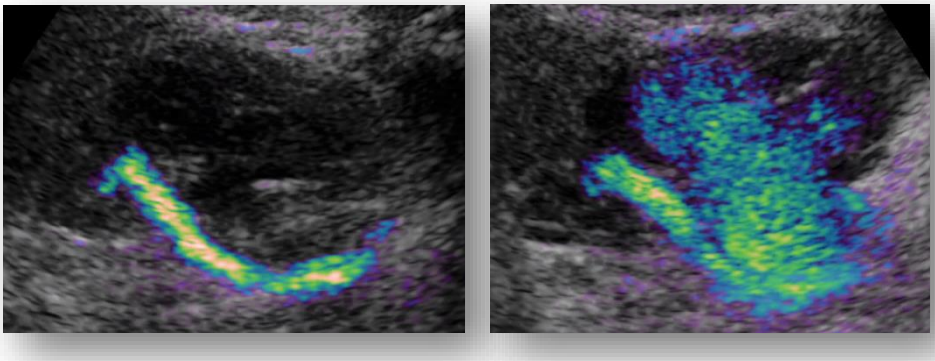

Sono-MCU eines Reflux in beide Anteile einer kompletten Doppelniere (2 Harnleiter verlaufen bis zur Blase).

Links VUR Grad 2 in den oberen Anteil.

Rechts zusätzlicher VUR Grad 5 in den unteren Anteil.

Wie werden Nierennarben erkannt?

Am besten mittels DMSA (DiMerkaptoSuccinylAcid)-Szintigrafie. Diese radioaktive Substanz wird intravenös gespritzt, reichert sich innerhalb von 2-3 Stunden in den Nieren an und wird dann mit dem Harn ausgeschieden. Die Strahlenbelastung liegt bei etwa 1/3 der Jahres-Hintergrundbestrahlung, das bedeutet, dass man 3 solche Untersuchungen machen müsste, um die gleiche Strahlendosis zu erhalten, die man in einem Jahr natürlicherweise (Höhenstrahlung, terrestrische Strahlung) bekommt. Die Bilder werden von einer Gamma-Kamera gemacht. Ein Beruhigungsmittel ist nur selten nötig.

Die Schädigung der Nierenfunktion stellt neben dem Krankheitswert von Nieren-beckenentzündungen das Hauptproblem des VUR dar. Die Nierenfunktionsszintigraphie (DMSA) ist deswegen ein wesentlicher Teil der Abklärung und eine wichtige Information im Hinblick auf die Behandlungsempfehlung.

DMSA-Szintigrafie: Das Kind liegt in einer Vakuum-Matratze. Die Untersuchung ist schmerz- und geräuschfrei, dauert aber 40 min. Mama oder Papa sind natürlich dabei.

Wie ist der organisatorische Ablauf der Diagnostik?

Bei Kindern ab 4 Jahren erfolgt die komplette Diagnostik (Ärztliches Gespräch, Ultraschall, Harnuntersuchung, Blutabnahme, DMSA-Szintigrafie und MCUG) tagesstationär.
Bei kleineren Kindern und Säuglingen wird nach individueller Abstimmung ein Aufenthalt mit einer Übernachtung eingeplant. Hierbei kümmern wir uns auch um andere Faktoren, die Harnwegsinfekte begünstigen, allen voran Blasen-/Darm-Entleerungsstörungen.

Manchmal kann es sinnvoll sein, zuerst die Nierenfunktionsuntersuchung (DMS-Szintigrafie), durchzuführen und ein MCUG nur dann anzuschließen, wenn Nierennarben nachgewiesen werden (sog. Top-down approach), v.a. wenn die berichteten Harnwegsinfekte nicht ganz eindeutig waren. Hierüber können wir uns bei der Aufnahme unterhalten.

Bei einem Teil der Kinder erfolgt die Diagnostik schon vor Auftreten von fieberhaften Infekten auf Grund von Auffälligkeiten im Ultraschall, familiärer Vorbelastung oder Begleiterkrankungen.

Welche Behandlungsmöglichkeiten bestehen?

Ziel der Therapie ist, weitere Nierenbeckenentzündungen und Nierennarben zu vermeiden. Eine eventuell bereits bestehende Nierenschädigung kann durch die Operation allerdings nicht behoben werden.

1. **Abwarten unter antibiotischer Prophylaxe:**

   Die Wahrscheinlichkeit, dass sich ein VUR von selbst zurückbildet, ist im ersten Lebensjahr am höchsten (bei Buben fast 30%), danach deutlich geringer. Beidseitige und hochgradige Reflux bilden sich langsamer bzw. gar nicht zurück und werden schlussendlich operativ versorgt. Die vorbeugende Gabe eines Antibiotikums in geringer Dosis 1 x täglich abends senkt bei Kindern mit VUR die Rate von Harnwegsinfekten auf die Hälfte, während man auf die VUR-Rückbildung wartet. International ist dies die erste Option und wird z.T über mehrere Jahre durchgeführt. Bei uns wird sie, u.a. infolge verbreiteter Ängste der Eltern (Resistenzentwicklung, Schädigung des Immunsystems), nicht derart langfristig angewandt, obwohl die Bedenken eher theoretisch sind: Die größte Studie (Antimicrobial Prophylaxis for Children with Vesicoureteral Reflux. N. Engl. J. Med., vol. 370, no. 25, pp. 2367–2376, 2014) fand keine Unterschiede der Erkrankungshäufigkeit bei je >300 Kinder mit und ohne Prophylaxe. Nur die Rate fieberhafter HWI wurde deutlich gesenkt, besonders bei Kindern mit höhergradigem Reflux. Resistenzentwicklung von Bakterien ist ein globales Thema. Aber nicht der Mensch wird resistent, sondern Bakterien. Es gab bei uns noch kein Kind, für dessen Infektion wir kein Antibiotikum mehr hatten.

   Wir empfehlen die Prophylaxe v.a. im ersten Lebensjahr: Denn in dieser Zeit kann sich der VUR am ehesten zurückbilden und wir wollen Säuglinge nicht zu großzügig operieren (Narkoserisiko). In diesem Alter werden Harnwegsinfekte auch am häufigsten nicht erkannt und das Risiko von Nierennarben ist groß. Durch die antibiotische Prophylaxe wird das Risiko aber gesenkt. (The Swedish reflux trial: Review of a randomized, controlled trial in children with dilating vesicoureteral reflux. J. Pediatr. Urol., 2011, vol. 7, no. 6, pp. 594–600, 2011).

   .

2. **Endoskopische Unterspritzung der Harnleitermündungsstelle - endoskopische Ostiumumterspritzung:**

   Die endoskopische Therapie ist eine gute Alternative zur jahrelangen antibiotischen Prophylaxe. Ein Endoskop wird in Narkose unter Sicht durch die Harnröhre in die Harnblase eingebracht (Blasenspiegelung). Über das Instrument wird dann eine gelartige Substanz aus hochpolymerem Zucker - z.B. Dexell® - direkt unter die Schleimhaut des Harnleiters und unter der Einmündungsstelle des Harnleiters in die Harnblase eingespritzt, die die Harnleitermündung anhebt und leicht einengt und

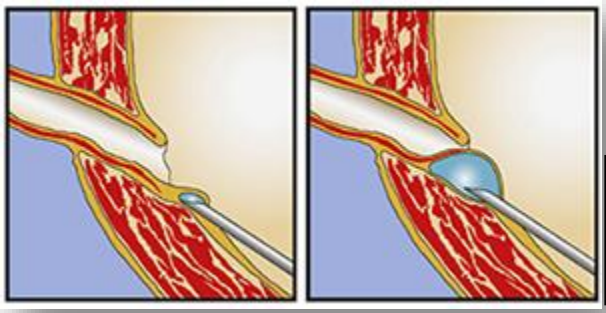

Endoskopische Refluxtherapie
In Narkose wird die Harnleitermündung (Ostium) in der Blase mit einer gelartigen Substanz unterspritzt.

dadurch den Reflux beseitigt. Die Risiken des Eingriffs sind minimal. Die Erfolgsrate liegt bei Grad I-II Reflux bei über 90 % (im eigenen Patientengut), bei Grad IV und V ist sie deutlich niedriger. Deshalb werden höhergradige Refluxgrade (IV und V) eher offen chirurgisch im Sinne einer Harnleiterneuimplantation (siehe unten) behandelt. Bei manchen der zunächst erfolgreich „unterspritzten“ Kinder muss nach Jahren mit einem Wiederauftreten des Reflux gerechnet werden (durch Abbau oder „Wanderung“ des Depots in der Blase, wenn sich der Reflux nicht in der Zwischenzeit zurückgebildet hat). Dann kann eine erneute Harnleiterunterspritzung oder eine offene Operation zur Anwendung kommen. Seitdem wir eine Erfolgsrate von 90% erreichen, begnügen uns in der Nachsorge damit, die korrekte Lage des Depots im 3D-Ultraschall zu dokumentieren. Ein Kontroll-MCUG halten wir nur bei erneutem fieberhaften Harnwegsinfekt für notwendig.

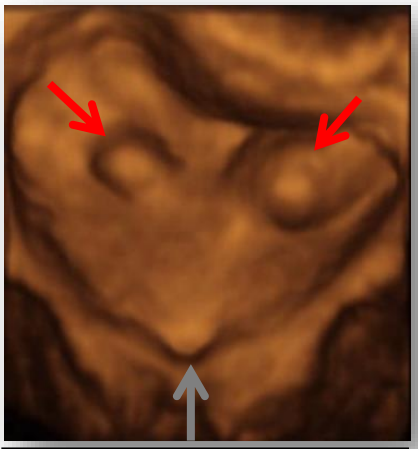

3D Ultraschall der Blase zur Beurteilung der Depots nach endoskopischer Ostium-Unterspritzung (rote Pfeile). Eingang in die Harnröhre (grauer Pfeil).

3. **Offen operative Antirefluxoperationen / Antirefluxplastik:**

   Mehr langfristigen Erfolg von ca. 95% versprechen die offen operativen Operationsverfahren. Wir präferieren diese Techniken bei hochgradigem Reflux oder deutlichen Nierennarben, mit dem Argument, in diesen Fällen den Reflux sicher und langfristig zu beseitigen. Welches Operationsverfahren für Ihr Kind am geeignetsten ist und welche Vor- und Nachteile die einzelnen Verfahren bieten, wird in einem persönlichen Gespräch erörtert.

   Grundprinzip ist, den Harnleiter in einen verlängerten Tunnel zwischen Muskulatur (Detrusor) und Schleimhaut der Blase zu verlagern, also einen passiven Antireflux-Mechanismus wiederherzustellen (s. Abb ganz oben). Blase und Harnleiter werden durch einen kleinen Unterbauchschnitt freigelegt.

   Prinzipiell unterscheidet man Operationsverfahren *mit und ohne Eröffnung der Harnblase* zur Verlagerung des/der Harnleiter.

   Verlagerung des/der Harnleiter ohne Eröffnung der Harnblase/

   Antirefluxplastik nach Lich Gregoir:

   Die Muskulatur der Blase (Detrusor) wird *von außen* neben der Einmündungsstelle des refluxiven Harnleiters etwa 3 cm weit bis auf die Blasenschleimhaut eingeschnitten, der Harnleiter in diese Rinne verlagert und die Muskulatur darüber wieder verschlossen. Die Blasenschleimhaut selbst wird nicht eröffnet. Der Harnleiter wird nicht abgetrennt.

   Verlagerung des/der Harnleiter mit Eröffnung der Harnblase/

   z.B. Antirefluxplastik nach Politano-Leadbetter, Cohen, Mathisen, Glenn-Anderson:

   Die Blase wird eröffnet und der Harnleiter *von innen* zwischen Muskulatur und Schleimhaut verlagert. Die verschiedenen Eigennamen unterscheiden sich nur bezüglich Art und Richtung des Tunnels in der Blasenwand. Insbesondere bei erweiterten Harnleitern (*Megaureter*) oder zusätzlich bestehenden Engstellen der Harnleitermündungen haben sich diese Methoden bewährt, weil die Harnleiter komplett aus der Verankerung gelöst und neu eingenäht werden. Eine Engstelle kann also entfernt und ein zu weiter Harnleiter verschmälert werden.

   Mit diesen Techniken können bei beidseitigem Reflux beide Seiten mit *einer* Operation problemlos korrigiert werden.

Welche Operationskomplikationen können auftreten?

Ein erneuter Harnrückfluss (Rezidiv-Reflux) ist mit etwa 5% das häufigste Problem. Verengungen (Strikturen) des Harnleiters mit Harnaufstauung treten in weniger als 1% auf. Beide Fälle machen einen Folgeeingriff nötig, insbesondere wenn erneut Infektionen der Harnwege auftreten.

Insbesondere bei Operationsverfahren, bei denen die Blase eröffnet werden musste, wird der Harn für einige Tage blutig verfärbt sein. Schwere Blutungen und Wundheilungsstörungen sind aber extrem selten. Überschießende Narbenbildung ist ebenfalls selten und erst nach Entledigung der Unterwäsche sichtbar, denn der Schnitt ist weit unten. Verletzungen von Darm und Samenleiter (beim Buben) sind denkbar.

Durch Schwellung des Gewebes kann in den ersten Wochen eine Erweiterung des Nierenbeckens und Harnleiters im Ultraschall sichtbar sein (v.a. bei hochgradigem VUR), die dem Kind aber keine Beschwerden bereitet und mit zunehmender Wundheilung rückläufig ist.

Postoperative Schmerztherapie nehmen wir sehr ernst. Sie wird unterstützt durch anästhesiologische Regionalanästhesie.

Wie sieht die Nachbehandlung aus?

Auch nach der Entlassung aus dem Krankenhaus muss die vorbeugende Antibiotikagabe u.U. noch für einige Zeit fortgesetzt werden und Ihr Kind sollte sich nach einem offen operativen Eingriff noch für 2-4 Wochen körperlich schonen. Nach endoskopischer Ostium-Unterspritzung ist keine besondere Schonung nötig. Anschließend erfolgen Harn- und Ultraschallkontrollen nach zumeist 3-6 Monaten und 1 Jahr. Anschließend erfolgt für insgesamt 5 Jahre zumindest 1x jährlich eine US-Kontrolle.

Einen weiteren Refluxtest führen wir nur im Fall eines erneuten fieberhaften Harnwegsinfekts durch um jene Fälle zu identifizieren und zu behandeln, bei denen der VUR nicht beseitigt wurde. Nach endoskopischer Unterspritzung ist bei uns die 3D Sonografie üblich (s.oben)

Diese Eltern- und Patienteninformation soll Ihnen helfen, das Gespräch mit uns vorzubereiten und die häufigsten Fragen zu beantworten. Ziel sollte die bestmögliche Behandlung Ihres Kindes sein. Dies geht nur durch eine gute Zusammenarbeit. Dazu brauchen wir Ihre Mitarbeit. Um Ihrem Kind unnötige Untersuchungen ersparen und sie kompetent beraten zu können, bitten wir sie daher, alle Vorbefunde mitzunehmen. Nur so ist ein individuelles, wenig belastendes Eingehen auf die spezielle Situation jedes Patienten möglich.